

苯達莫司汀聯合利妥昔單抗治療難治性淋巴瘤樣肉芽腫 1 例臨床特點  
及治療觀察

李园园 1，谢瑞坤 2，张允 1，肖正光 3，都爱莲 1

1.上海交通大学医学院附属同仁医院神经内科，200336；2.台北马偕纪念医院血液肿瘤科；  
3. 上海交通大学医学院附属同仁医院放射科

通讯作者：都爱莲，Email：lotusdu@126.com

**摘要：**

**目的** 回顧性分析一例難治性淋巴瘤樣肉芽腫（LYG）患者的臨床、病理和影像學特點，並報導應用苯達莫司汀（Bendamustine）聯合利妥昔單抗(Rituximab)成功治療的過程。方法分析患者的病史、體格檢查、影像學特點，肺部結節穿刺活檢經 HE 染色、腫瘤和炎症相關免疫組化染色、Epstein-Barr 病毒原位雜交等染色，報導治療過程。結果 患者女性，67 歲，主因“雙下肢無力 3 月伴眼球活動受限 3 天”就診。體格檢查：時間空間定向力減退，雙眼水平眼震伴外展受限，雙手指鼻不准，雙下肢肌力 3-4 級，雙下肢腱反射亢進，雙側巴氏徵陽性，EDSS 8 分。頭及脊髓 MR 增強：雙側大腦半球及腦幹、頸段脊髓多發散在顆粒狀異常信號伴強化。PET-CT 見兩肺多發結節伴放射性攝取增高。肺穿刺活檢符合淋巴瘤樣肉芽腫病理表現。給予甲強龍(Methylprednisolone)衝擊治療明顯好轉但減量到 40mg 就復發，給環磷酰胺(Cyclophosphamide)未見好轉，苯達莫司汀（Bendamustine）100mg/月+利妥昔單抗(Rituximab) 500mg/月連續治療 6 個月，患者的臨床症狀和影像學增強病灶均得到明顯緩解。結論：淋巴瘤樣肉芽腫可以出現腦、脊髓、肺結節等多系統損害，苯達莫司汀（Bendamustine）聯合利妥昔單抗(Rituximab)可有效治療難治性淋巴瘤樣肉芽腫。

**【關鍵詞】**淋巴瘤樣肉芽腫；腦和脊髓；肺結節；苯達莫司汀（Bendamustine）；利妥昔單抗(Rituximab)；治療。

**基金項目：**国家自然科学基金（81971181）；长宁区科学技术委员会基金（CNKW2017Y02, CNKW2018Y01）；上海市同仁医院院级课题（TRYJ201705, TRYJ(JC)201803）

**Clinical characteristics and successful treatment of 1 case of refractory lymphomatoid granulomatosis with bendamoxetine and rituximab.**

Li Yuanyuan 1, Xie Ruikun 2, Zhang Yun 1, Xiao Zhengguang 3, Du Ailian 1

1. Department of Neurology, Tongren Hospital, School of medicine, Shanghai Jiaotong University, 200336; 2. Department of hematologic oncology, mackay memorial hospital, Taipei; 3. Department of Radiology, Tongren Hospital, School of medicine, Shanghai Jiaotong University

Corresponding author: Du Ailian, email: lotusdu@126.com

**【Abstract】 Objective** To analyze the clinical, pathological and imaging characteristic of a patient with refractory lymphomatoid granulomatosis (LYG), and to report the successful treatment with bendamostine combined rituximab. **Methods** The medical history, physical examination and imaging of the patients were analyzed. The lung nodule biopsy was stained by H&E staining, tumor and inflammation related immunohistochemistry, Epstein Barr virus in situ hybridization. The treatment process was reported. **Results** The patient was 67 years old female patient. She came with the complain of "weakness of both legs for 3 months and limitation of eye movement for 3 days". Physical examination: decreased time and space orientation, horizontal nystagmus of both eyes with limited abduction, inaccurate fingers and nose test, muscle strength grade 3-4 on both lower limbs, hyperreflexia and positive Babinski sign on both sides. EDSS score 8 points. Brain and spinal cord MR show granular abnormal signals with enhancement on bilateral hemisphere, brainstem and cervical spinal cord. PET-CT showed multiple pulmonary nodules with increased radiation uptake. Biopsy of pulmonary nodules showed pathological findings of lymphomatoid granulomatosis. The symptoms improved with the treatment of high dose methylprednisolone (500mg/day for 5 days) relapsed with the dose reduction of prednisone to 40 mg/day. Cyclophosphamide was used for 3 months but failed. Then treatment was switched to Bendamoxetine 100mg/ month + rituximab 500mg / month and lasted 6 months. The clinical symptoms and imaging were significantly relieved. **Conclusion** Lymphomatoid granulomatosis involving multiple systems such as brain, spinal cord and pulmonary was reported. Bendamoxetine combined with rituximab was effective on the treatment of refractory lymphomatous granuloma.

**【Key words】** lymphomatoid granulomatosis; brain and spinal cord; pulmonary nodules; bendamostine; rituximab; treatment.

**Funding:** National Natural Science Foundation of China (81971181); The Science and Technology Commission Foundation of Shanghai Changning District (CNKW2017Y02, CNKW2018Y01) and Foundation of Shanghai Tongren Hospital (TRYJ201705, TRYJ(JC)201803).

淋巴瘤樣肉芽腫病 (lymphomatoid granulomatosis, LYG) 是一種罕見的、由 Epstein-Barr(EB)病毒誘導的 B 淋巴細胞增生性疾病。該病好發於男性、免疫缺陷患者，男女比例在 2:1 和 3:1 之間(1)。LYG 主要影響肺部，少數患者會出現肺外受累，特別是中樞神經系統、腎臟及皮膚。LYG 的治療上包括皮質類固醇、免疫抑制劑或放療，但通常預後不佳。本文報導 1 例免疫功能正常的 67 歲女性，體檢發現肺部、肝臟、腎臟多發結節，並逐步出現腦部和脊髓的症狀，在影像學上表現出類似於類固醇激素反應性慢性淋巴細胞性炎症伴腦橋血管周圍強化症 (CLIPPERS 綜合症)，肺的結節穿刺病理提示淋巴瘤樣肉芽腫。給予大劑量皮質類固醇激素衝擊治療好轉但減量後復發，應用環磷酰胺 (Cyclophosphamide) 聯合皮質類固醇激素治療後 3 個月未能遏制進展，於換用苯達莫司汀 (Bendamustine) 聯合利妥昔單抗 (Rituximab) 治療 6 個月，患者的臨床症狀和影像學均得到了明顯緩解，本文將詳細報導病情演變過程。

本研究經過了上海交通大學醫學院附屬同仁倫理委員會批准 (批號：倫審[2020] 號)。

#### 臨床資料

患者，女性，67 歲，於 2018 年 10 月常規體檢行胸部 CT 發現肺部多發佔位，位於右肺中葉和左肺下葉 (圖 1A)，當時考慮轉移性腫瘤。隨後 PET-CT 提示肺結節放射性攝取增高，最大截面約 25×18mm，SUV 最大值為 24.81，同時肝臟和腎臟也出現放射性攝取增高，考慮炎癌共存可能 (圖 1 B、C)。2018 年 11 月出現右側周圍性面癱，1 個月內患者體重進行性下降約 7 公斤。2019 年 2 月出現全身乏力、盜汗，行走不穩、跌倒，逐漸不能獨立行走，小便次數多，大便不暢需要藉助通便藥。複查胸部 CT 平掃見兩肺病變進一步變大，再次就診於胸外科，因考慮不排除肺肉芽腫性病變，嘗試激素 (甲強龍 Methylprednisolone 40mg 靜推每天 2 次) 治療 2 週後患者雙下肢無力逐步好轉可扶牆行走。2019 年 4 月患者雙下肢無力再次加重，不能行走，並出現反應淡漠、思睡、雙眼球活動受限，於 2019 年 4 月 15 日收入上海市同仁醫院神經內科。查體：神智清，反應遲鈍，時間空間定向力減退，遠近記憶力及計算力下降，簡易智力狀態檢查量表 (MMSE) 評分 18 分，雙眼水平眼震，雙眼側視露白約 3mm，雙手指鼻不准，抬頭肌力 4 級，雙上肢近端肌力 5-級，遠端肌力 5-級，右下肢近端肌力 3+級，遠端肌力 4 級，左下肢近端肌力 2 級，遠端肌力 3 級，四肢腱反射亢進，雙側巴氏徵陽性。雙下肢痛溫覺及觸覺減退。EDSS 8 分。

實驗室檢查血常規、肝腎功能、電解質、新型隱球菌抗原檢測、結核感染 T 細胞斑點實驗、HIV、RPR、甲狀腺功能、腫瘤指標、副腫瘤綜合徵相關抗體系列、類風濕因子及自

身免疫抗體系列等陰性。腰穿壓力 130mmHO2，腦脊液總蛋白 0.76g/L（參考範圍：0.2-0.4g/L），糖和氯化物正常範圍，寡克隆帶陰性，腦脊液細胞學見較豐富淋巴細胞、稍多單核細胞，偶見中性粒細胞，未見惡性細胞。雙側頸部、腋下、腹股溝淋巴結 B 超未見明顯增大淋巴結。頭及脊髓 MR 增強：雙側大腦半球及腦幹多發散在顆粒狀異常信號，頸段脊髓異常信號，均伴有明顯的強化（圖 1 D-F）。肺穿刺活檢見：淋巴組織瀰漫性增生伴血管炎形成，免疫表型顯示在 T 細胞背景下有 B 細胞表達（CD20++），EB 病毒原位雜交可見散在陽性細胞，依據免疫組化最終確診為淋巴瘤樣肉芽腫病（圖 2）。

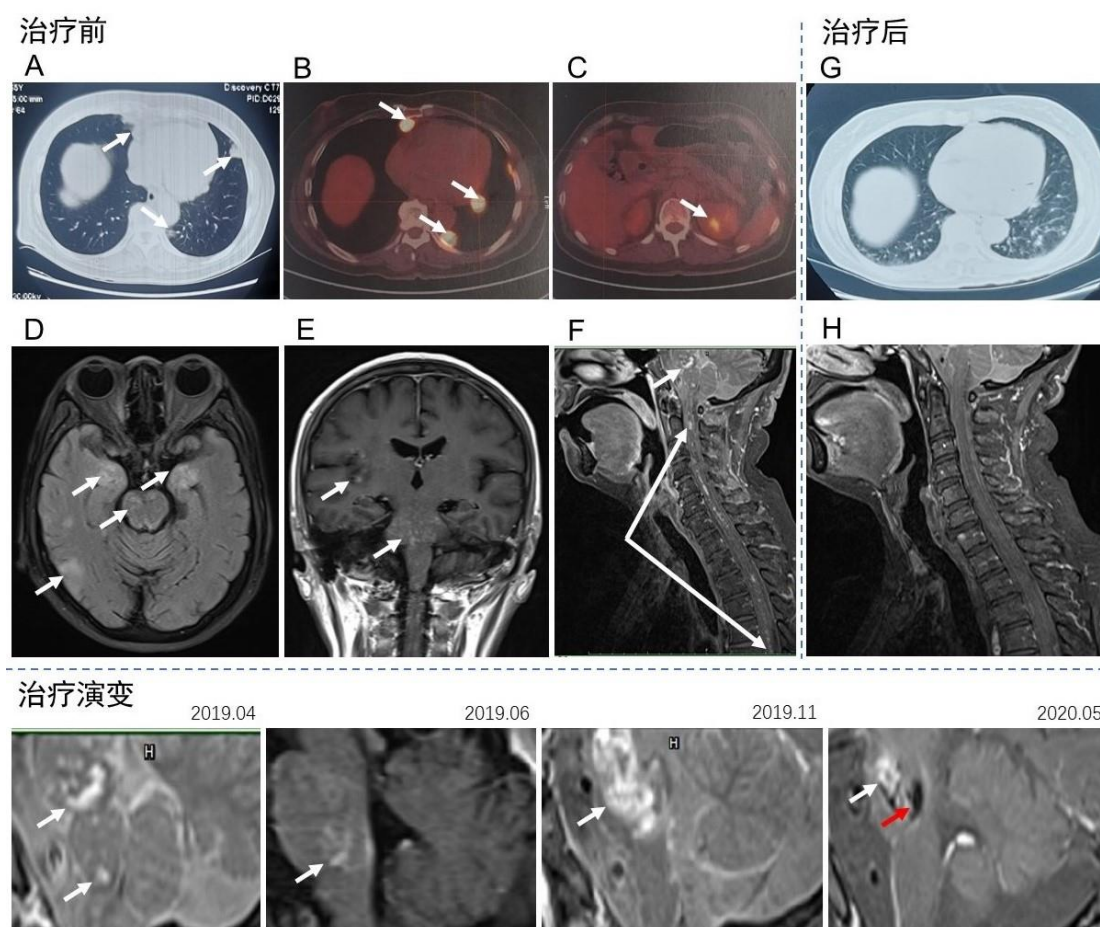
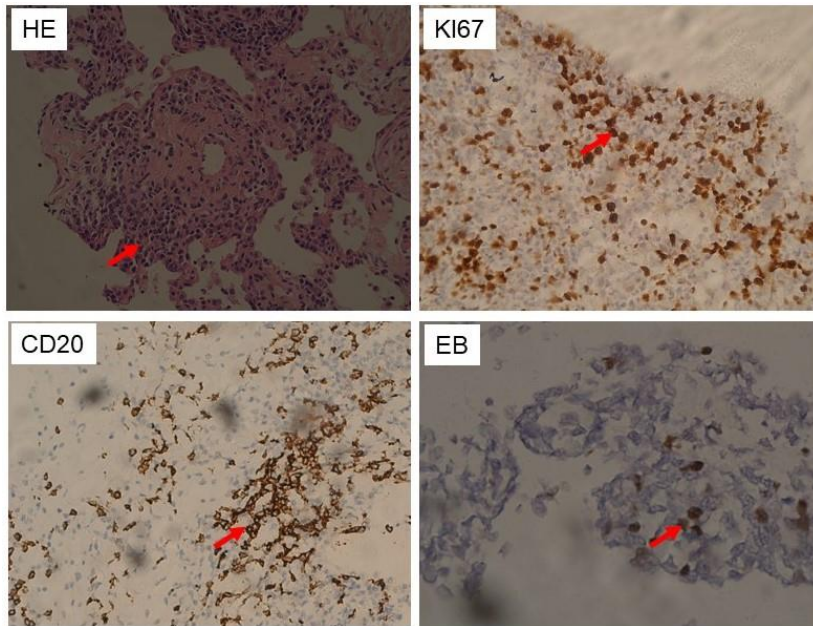


圖 1 影像學檢查所見病灶和治療後病灶演變。

治療前：A 胸部 CT 多發結節；B PET-CT 見肺部結節糖代謝增高；C 腎臟病灶糖代謝增高。D-F 2019.04 頭顱 MRI 見雙側大腦半球、海馬、島葉、腦幹、頸段脊髓多發斑點狀異常信號伴強化。治療後：G 胸部 CT 兩肺結節灶消失；H 頸髓 MRI 增強提示脊髓病灶消失。腦幹病灶治療演變：2019.04 腦橋矢狀位病灶斑點狀強化；2019.06 經過一輪甲強龍衝擊治療後病灶明顯縮小；2019.11 病情復發並加重後病灶明顯增多並連成片狀強化；2020.05 苯達莫司汀聯合利妥昔單抗治療 6 個月後強化病灶明顯減小（白色箭頭），並出現壞死液化（紅色箭頭）。



**圖 2：肺穿刺活檢病理。HE 染色可見肺組織中大量淋巴細胞浸潤，淋巴細胞浸潤破壞血管壁（箭頭，200×）；KI67 染色提示淋巴細胞增值指數大約在 15-20%（400×）；CD20 染色可見部分增殖的淋巴細胞呈現 CD20 陽性（箭頭，200×）；EB 病毒原位雜交顯示少量的 EB 病毒陽性淋巴細胞，數量小於 5%。**

2019 年 4 月 19 日患者開始接受了大劑量甲強龍 Methylprednisolone 500mg×5 天沖擊治療和免疫球蛋白 0.4g/kg/d×5 天治療，用藥第 2 天，患者眼球活動受限及肌無力症狀開始有所好轉，激素 5 天減半到 15 天時改為強的松 Prednisone 1mg/kg/d 轉換治療，強的松 Prednisone 每兩週減量 5mg，於 2019 年 5 月 21 日開始聯合環磷酰胺 Cyclophosphamide 1.0 g/月治療。於 2019 年 6 月患者能獨立行走近 100 米，但步態欠穩，複查體：神誌清，雙眼球外展到位，眼球震顫有所減輕，抬頭肌力 5-級，雙上肢近端肌力 5-級，右下肢近端肌力 4+級，左下肢近端肌力 4 級，指鼻實驗較前改善，EDSS 評分 2.5 分。複查頭顱及脊髓 MR 增強病灶較前明顯縮小，但仍有強化病灶（圖 1），且胸部 CT 兩肺結節灶也有明顯縮小（圖 1G）。

2019 年 7 月 24 日當強的松劑量減量至 30mg/d 時患者出現臨床症狀的複發（EDSS 評分 6 分），複查影像學檢查發現腦幹增強病灶有所增多，但脊髓的病灶未在增加。再次給與甲強龍 Methylprednisolone 500mg 衝擊治療症狀部分改善，並在強的松 Prednisone 減量到 40mg/d 時進一步加重，於 2019 年 9 月達高峰，出現複視、口齒不清、飲水嗆咳、右側肢體肌力 2 級，EDSS 評分 9.5 分。2019.11 複查影像學檢查發現腦幹增強病灶明顯增多，



並出現壞死病灶和占位效應，給予甲強龍 Methylprednisolone 1000mg 衝擊治療逐漸減量，達到部分緩解時，於 2019 年 11 月 15 日開始給與利妥昔單抗 Rituximab 聯合苯達莫司汀 Bendamustine（用藥方法：每月 1 次靜滴利妥昔單抗 Rituximab 500mg+ 苯達莫司汀 Bendamustine 100mg，連用 6 月），病情進展得到控制，2020 年 5 月復查頭顱磁共振腦幹增強病灶逐步消失(圖 1)。目前強的松 Prednisone 已減量到 10mg/d，利妥昔單抗 Rituximab 聯合苯達莫司汀 Bendamustine 後已累計隨訪 7 個月，患者一直病情平穩，無臨床復發，持續康復治療中，EDSS 評分 6.5 分。患者的病情發展及治療經過見(圖 3)所示。

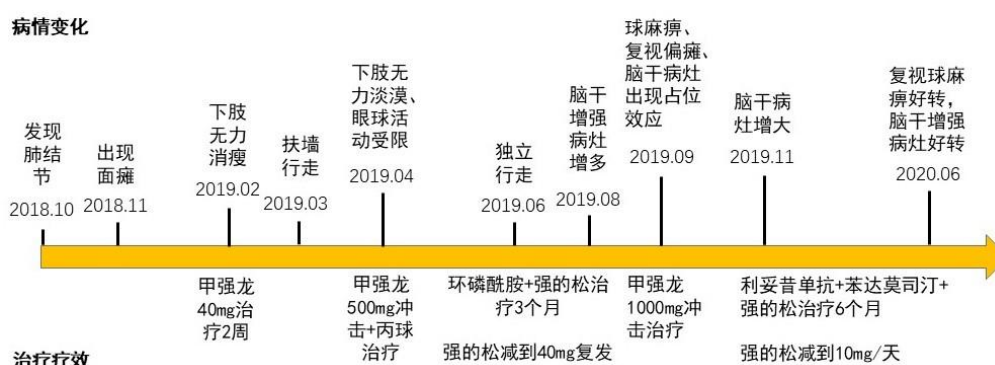


圖 3 本例患者疾病演變及治療經過的流程圖

## 討論

淋巴瘤樣肉芽腫病 (LYG) 是一種罕見的淋巴組織增生性疾病，於 1972 年由 Liebow 等人(2)首次描述，LYG 與 EBV 感染有關的 B 細胞淋巴增生性疾病，病理表現伴有大量的反應性 T 細胞和血管炎(3, 4)。世界衛生組織於 2016 年將該病歸於慢性 B 細胞淋巴瘤。LYG 通常表現為全身性疾病，幾乎所有患者均有肺部受累，其他器官包括皮膚、肝臟、腎臟和神經系統的累及較少(5)。大多數文獻報導肺部受累的患者可出現發熱、體重減輕、乏力、咳嗽、呼吸困難等表現(6)。皮膚病變傾向於多發且廣泛，最常發生在軀幹部和四肢上，超過 60% 的病例出現皮下和真皮結節(7)，以紅斑性至紫癢性丘疹和結節為最常見的皮膚病變表現(8)，皮膚潰瘍少見。近 1/3 的患者出現神經系統症狀，可影響中樞神經系統的任何部位(包括白質、深灰質、腦乾及脊髓)，出現的症狀取決於病灶的部位(精神症狀，共濟失調，癱瘓，偏癱，截癱等)，也可累及顱神經和周圍神經。

當淋巴瘤樣肉芽腫侵犯肺部時，CT 通常可見雙肺多發大小不等結節，以中下肺葉受累為主，偶有中心性壞死和或空洞(9)。當病灶侵犯中樞神經時，磁共振上 T1 像呈低信號，T2 像呈現高信號，增強時可表現出多發點狀或線性強化(10)，影像學上與 CLIPPERS 綜合徵

高度相似，甚至有些 CLIPPERS 綜合徵的患者本質上就是 LYG，必須通過活檢以明確診斷。LYG 在組織病理上是以反應性 CD3+T 細胞、組織細胞和漿細胞背景上異型大 CD20+B 細胞浸潤為特徵(11)，因此需要使用 B 細胞標記物 CD20 進行免疫組織化學染色並結合 Epstein-Barr 病毒 DNA 原位雜交以確認診斷(12)。

本例患者在免疫功能正常的情況下出現了體重下降、下肢無力、共濟失調、感覺障礙，顱神經受損和認知功能下降，雖然肺部有多個佔位性病變，但患者一直沒有咳嗽、咳痰、氣促等肺部症狀。頭顱及脊髓 MR 增強見腦幹、大腦、脊髓斑點狀強化病灶，類固醇治療後病情短暫改善，但激素減量到 40mg 時病情就復發，這些特點與 CLIPPERS 綜合徵非常相似。CLIPPERS 綜合徵於 2010 年首次報導，最初診斷為 CLIPPERS 綜合徵的 4 例患者，經過 3-22 個月演變，最終經再次活檢或屍檢最終明確為中樞神經系統淋巴瘤樣肉芽腫、原發性中樞神經系統淋巴瘤或兩者兼有，表明 CLIPPERS 綜合徵可能是一個前淋巴瘤狀態(13, 14)。Tian 等(13)總結了 CLIPPERS 綜合徵發展為淋巴瘤的紅旗 (red flag) 特徵：1.增強的病變從點狀變為環狀或斑片狀病變；2.增強病變的分佈從對稱變為不對稱；3.病變從腦橋小腦逐漸向上擴展到幕上區域。4.隨著疾病的發展，病例對免疫抑制治療的反應性降低。一旦出現這些紅旗徵，就需要重新考慮 CLIPPERS 的診斷，並及時進行活檢。

本例患者在疾病早期首先以肺部結節、肝臟和腎臟的病變起病，數月後出現中樞神經系統表現，神經系統影像學表現早期就出現了強化病灶不對稱性、幕上腦區的累及、對類固醇激素的治療反應性逐漸降低等紅旗徵，臨床特點均支持 LYG 的診斷。肺穿刺活檢免疫組織化學染色提示淋巴細胞過度增生、CD20 陽性細胞、EB 病毒 DNA 原位雜交散在陽性細胞，明確診斷為 LYG。目前認為 LYG 與 EBV 感染有關，可能與免疫功能有著複雜的關係，並傾向於影響免疫缺陷者(15)，本例患者的診斷提示 LYG 也可發生於免疫功能正常的人群。在環磷酰胺 Cyclophosphamide 聯合糖皮質激素治療失敗後，改用了利妥昔單抗 Rituximab 聯合苯達莫司汀 Bendamustine 治療，連續觀察了 6 個月，患者的臨床症狀得到了改善，頭顱磁共振增強病灶明顯減小，肺部病灶消失，提示病情進展得到了有效遏制。雖然因患者不同意而沒有做腦活檢，但依據肺活檢病理提示淋巴瘤樣肉芽腫，我們認為腦部病灶和肺部病灶屬於同一性質。

由於 LYG 發病率低，目前尚無標準的治療規範，從組織病理學看 LYG 是一種罕見的 EB 病毒感染相關的 B 細胞淋巴增殖性疾病，具有明顯的以血管為中心的 T 細胞浸潤(16)，也有人認為 LYG 是瀰漫性大 B 細胞淋巴瘤的亞型(15, 17)，de Campos FPF 等人(18)的病例發現 LYG 和瀰漫性大 B 細胞淋巴瘤在診斷組織學上存在重疊，並主張在高級別的 LYG 需

要按淋巴瘤進行治療。最初報導的 4 例 CLIPPERS 均在第一次發作後 6-37 個月死亡(19, 20)，而 Tian 等(13)對一例早期表現為 CLIPPERS 的患者給與糖皮質激素加環磷酰胺 Cyclophosphamide 治療，初期有較好的療效，後效果逐漸減弱，最終在 46 個月後死亡。苯達莫司汀 Bendamustine 是一種具有嘌呤類似物性質的烷基化劑，能直接破壞 DNA 結構，誘導細胞凋亡，與其他細胞毒性藥物無交叉耐藥(21, 22)。臨床上苯達莫司汀 Bendamustine 可與其他一線藥物聯用，已在治療慢性淋巴細胞白血病、非霍奇金淋巴瘤等淋巴系統腫瘤中取得了良好效果(23-25)。利妥昔單抗一種針對 CD20+ 的 B 細胞表面人鼠嵌合型單克隆抗體，最初用於 B 細胞非霍奇金淋巴瘤的治療。根據以往學者的報告，苯達莫司汀 Bendamustine 與利妥昔單抗 Rituximab 聯合的 BR 方案治療瀰漫性大 B 細胞淋巴瘤具有良好的效果和可接受的副反應(26-28)，但用於治療 LYG 的療效尚未見報導。本例病例在環磷酰胺 Cyclophosphamide 聯合糖皮質激素治療無效的情況下，改用 BR 方案取得了良好的效果。從第一次發現肺部結節到現在已經隨訪 18 個月，從應用 BR 方案患者症狀停止進展已經長達 6 月，因此，我們認為 BR 方案為 LYG 患者的治療提供更有效的治療方案。

#### 參考文獻

1. Liu H, Chen J, Yu D, & Hu J (2014) Lymphomatoid granulomatosis involving the central nervous system: A case report and review of the literature. *Oncol Lett* 7(6):1843-1846.
2. Liebow AA, Carrington CR, & Friedman PJ (1972) Lymphomatoid granulomatosis. *Hum Pathol* 3(4):457-558.
3. Guinee D, Jr., et al. (1994) Pulmonary lymphomatoid granulomatosis. Evidence for a proliferation of Epstein-Barr virus infected B-lymphocytes with a prominent T-cell component and vasculitis. *Am J Surg Pathol* 18(8):753-764.
4. Fernandez-Alvarez R, et al. (2014) Lymphomatoid granulomatosis of central nervous system and lung driven by Epstein-Barr virus proliferation: successful treatment with rituximab-containing chemotherapy. *Mediterr J Hematol Infect Dis* 6(1):e2014017.
5. Rezai P, Hart EM, & Patel SK (2011) Case 169: Lymphomatoid granulomatosis. *Radiology* 259(2):604-609.
6. Vahid B, Salerno DA, & Marik PE (2008) Lymphomatoid granulomatosis: a rare cause of multiple pulmonary nodules. *Respir Care* 53(9):1227-1229.
7. James WD, Odom RB, & Katzenstein AL (1981) Cutaneous manifestations of lymphomatoid granulomatosis. Report of 44 cases and a review of the literature. *Arch Dermatol* 117(4):196-202.
8. Rysgaard CD & Stone MS (2015) Lymphomatoid granulomatosis presenting with cutaneous involvement: a case report and review of the literature. *J Cutan Pathol* 42(3):188-193.
9. Roschewski M & Wilson WH (2012) Lymphomatoid granulomatosis. *Cancer J*



- 18(5):469-474.
10. Tateishi U, *et al.* (2001) MR imaging of the brain in lymphomatoid granulomatosis. *AJNR Am J Neuroradiol* 22(7):1283-1290.
  11. Connors W, Griffiths C, Patel J, & Belletrutti PJ (2014) Lymphomatoid granulomatosis associated with azathioprine therapy in Crohn disease. *BMC Gastroenterol* 14:127.
  12. Allan RW (2007) Anchors away. *N Engl J Med* 356(18):1892-1893; author reply 1892-1893.
  13. Tian D, Zhu X, Xue R, Zhao P, & Yao Y (2018) Case 259: Primary Central Nervous System Lymphomatoid Granulomatosis Mimicking Chronic Lymphocytic Inflammation with Pontine Perivascular Enhancement Responsive to Steroids (CLIPPERS). *Radiology* 289(2):572-577.
  14. De Graaff HJ, Wattjes MP, Rozemuller AJ, Petzold A, & Killestein J (2013) Should CLIPPERS be considered a Prelymphoma state or a new Inflammatory disease. *JAMA Neurol* 70(9):1201.
  15. Zhang YX, *et al.* (2013) Lymphomatoid granulomatosis with CNS involvement can lead to spontaneous remission: case study. *CNS Neurosci Ther* 19(7):536-538.
  16. Melani C, Jaffe ES, & Wilson WH (2020) Pathobiology and Treatment of Lymphomatoid Granulomatosis; A Rare EBV-Driven Disorder. *Blood*.
  17. Fujimaki M, *et al.* (2015) Lymphomatoid Granulomatosis with Central Nervous System Involvement Successfully Treated with Cyclophosphamide, High-dose Cytarabine, Dexamethasone, Etoposide, and Rituximab (CHASER therapy) Followed by Brain Irradiation: A Case Study. *CNS Neurosci Ther* 21(7):610-612.
  18. de Campos FPF, Felipe-Silva A, Zerbini MCN, & Martines J (2013) Primary diffuse large B-cell lymphoma or lymphomatoid granulomatosis grade 3: a still-puzzling diagnosis in autopsy. *Autops Case Rep* 3(4):29-36.
  19. Taieb G, *et al.* (2014) A central nervous system B-cell lymphoma arising two years after initial diagnosis of CLIPPERS. *J Neurol Sci* 344(1-2):224-226.
  20. De Graaff HJ, Wattjes MP, Rozemuller-Kwakkel AJ, Petzold A, & Killestein J (2013) Fatal B-cell lymphoma following chronic lymphocytic inflammation with pontine perivascular enhancement responsive to steroids. *JAMA Neurol* 70(7):915-918.
  21. Leoni LM, *et al.* (2008) Bendamustine (Treanda) displays a distinct pattern of cytotoxicity and unique mechanistic features compared with other alkylating agents. *Clin Cancer Res* 14(1):309-317.
  22. Leoni LM & Hartley JA (2011) Mechanism of action: the unique pattern of bendamustine-induced cytotoxicity. *Semin Hematol* 48 Suppl 1:S12-23.
  23. Gil L, Kazmierczak M, Kroll-Balcerzak R, & Komarnicki M (2014) Bendamustine-based therapy as first-line treatment for non-Hodgkin lymphoma. *Med Oncol* 31(5):944.
  24. Gentile M, *et al.* (2013) An old drug with a new future: bendamustine in multiple myeloma. *Expert Opin Pharmacother* 14(16):2263-2280.
  25. Hoy SM (2012) Bendamustine: a review of its use in the management of chronic lymphocytic leukaemia, rituximab-refractory indolent non-Hodgkin's lymphoma and multiple myeloma. *Drugs* 72(14):1929-1950.
  26. Park SI, *et al.* (2016) A phase II trial of bendamustine in combination with rituximab in older patients with previously untreated diffuse large B-cell lymphoma. *Br J Haematol*

175(2):281-289.

27. Arcari A, *et al.* (2016) Safety and efficacy of rituximab plus bendamustine in relapsed or refractory diffuse large B-cell lymphoma patients: an Italian retrospective multicenter study. *Leuk Lymphoma* 57(8):1823-1830.
28. Storti S, *et al.* (2018) Rituximab plus bendamustine as front-line treatment in frail elderly (>70 years) patients with diffuse large B-cell non-Hodgkin lymphoma: a phase II multicenter study of the Fondazione Italiana Linfomi. *Haematologica* 103(8):1345-1350.